identity

1_11

RAWEX

100% polskiej
implantologii

RAWEX
CARE

kompleksowe leczenie implantoprotetyczne w oparciu o aktualne obowiązujące protokoły (MIST, PDD, II-IL)

| Agnieszka Laskus–Perendyk | Jerzy Perendyk

WPROWADZENIE

Postęp obecnego rozwoju implantologii, sprzętu oraz narzędzi diagnostycznych doprowadził do zmiany wielu – obowiązujących wcześniej protokołów. Obecnie możliwe jest, żeby pacjent z mocno zniszczoną strukturą przyzębia przy resztkowym uzębieniu w ciągu doby miał wykonane natychmiastowe wszczepienie i natychmiastowe obciążenie implantów (II, IL) uwzględniając jednak wcześniejsze, precyzyjne procedury kliniczno–diagnostyczne.

Jest to szczególnie atrakcyjna propozycja dla tej grupy pacjentów, która ze względu na wiek, stan zdrowia, czynnik ekonomiczny chce uniknąć długich i przeciągających się terapii zachowując jednak wysoki stopień przewidywalności leczenia i utrzymanie stabilnych – długoterminowych rezultatów.

Celem niniejszego artykułu jest przedstawienie przypadku etapowego natychmiastowego implantoprotetycznego leczenia (resztkowe uzębienie w żuchwie II, IL) z zastosowaniem minimalnie inwazyjnej chirurgii (MIST) i planowania wstecznego uwzględniającego końcowy rezultat protetyczny (PDD).

PREZENTACJA PRZYPADKU

Pacjentka z bezzębiem w szczęce i zębami objętymi chorobą przyzębia w żuchwie zgłosiła się celem kompleksowego leczenia implantoprotetycznego.

Leczenie wymagało dokładnego badania klinicznego (ocena biotypu kości i tkanki miękkiej, status periodontologiczny, ocena mobilności zębów i ich nadwrażliwości) planowania protetycznego (przeniesienie właściwych relacji zębowych i okluzyjnych szczęki i żuchwy–próbne protezy woskowe) oraz trójwymiarowego obrazowania i wirtualnego pozycjonowania implantów (CBCT oraz planowanie w programie SimPlant).

Na podstawie wirtualnych obrazów żuchwy i możliwości oceny podłoża kostnego w 3 wymiarach oraz wykorzystując metodykę planowania ostatecznego rezultatu leczenia protetycznego przed wykonaniem zabiegu chirurgicznego ustalono położenie i ilość planowanych implantów (1, 2, 3, 7, 8). Jednocześnie przygotowano elementy protetyczne niezbędne do wykonania przykręcanego mostu akrylowego wzmocnionego strukturą metalową w czasie poniżej 24 godzin od zakończenia zabiegu chirurgicznego.

Wykonano zabieg chirurgiczny usunięcia ośmiu zębów w żuchwie i natychmiastowego wszczepienia w uprzednio zaplanowanej w widoku 3D relacji, sześciu implantów typu Xive wraz z procedurą augmentacji (kość auto–ksenogenna, membrany zaporowe–kolagenowe). Przed implantacją zębodoły opracowano zgodnie z techniką ridge preservation (9) Implanty zostały wprowadzone na odpowiednią głębokość i odpowiednio do poziomu kieszonki poekstrakcyjnej.

Wykonano natychmiastowe obciążenie implantów w żuchwie (w czasie 24 godzin od przeprowadzenia zabiegu) mostem przykręcanym opartym o 6 łączników MP dobranych na wysokość (GH) podczas zabiegu. Most został wykonany na konstrukcji metalowej dwuelementowej (systemowa tuleja odlewana klejona na modelu z indywidualnie przygotowaną tuleją wtórną) i olicowany akrylem.

1_

1_Sytuacja kliniczna – zdjęcie wewnątrzustne przed rozpoczęciem leczenia.

2_

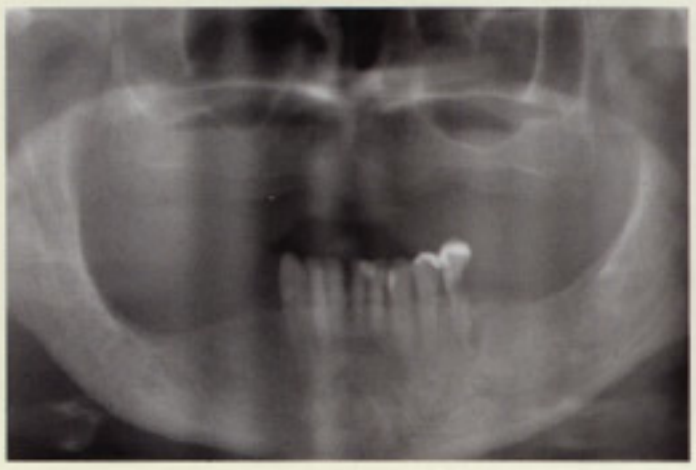

3_

4_

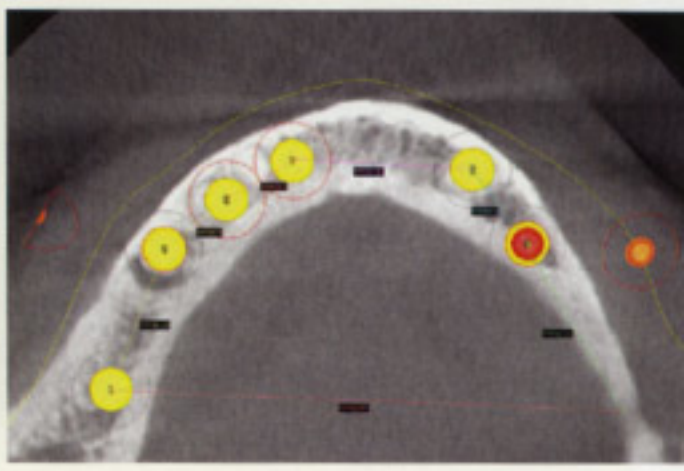

2_Panoramiczne zdjęcie rentgenowskie przed rozpoczęciem leczenia.
3_Rejestracja zwarcia w artykulatorze – protezy woskowe.
4_Planowanie rozmieszczenia sześciu implantów w żuchwie na podstawie badania CBCT przy użyciu programu SimPlant.

5_

6_

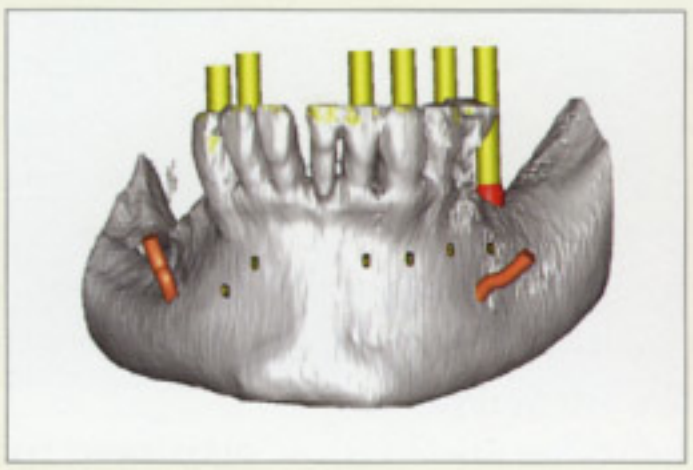

7_

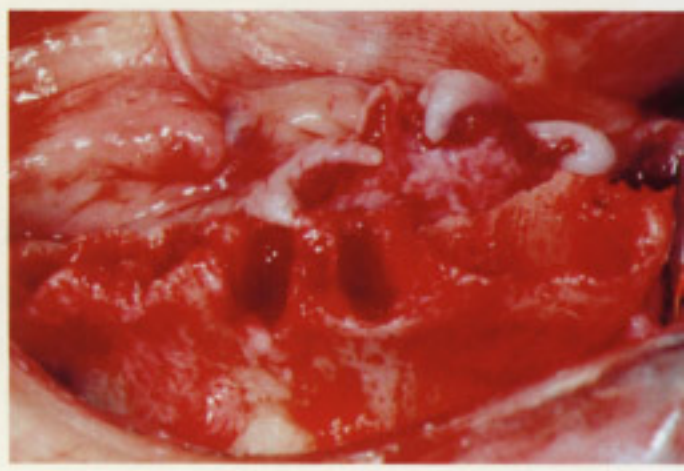

5_Trójwymiarowa symulacja rozmieszczenia implantów w stosunku do własnych proklinacyjnie ustawionych zębów.
6_Trójwymiarowa symulacja planowanej osi wszczepienia implantów w oprogramowaniu SimPlant (widoczna relacja do ujść n. zębodołowego dolnego).
7_Wyrostek zębodołowy żuchwy po ekstrakcji 8 zębów.

8_

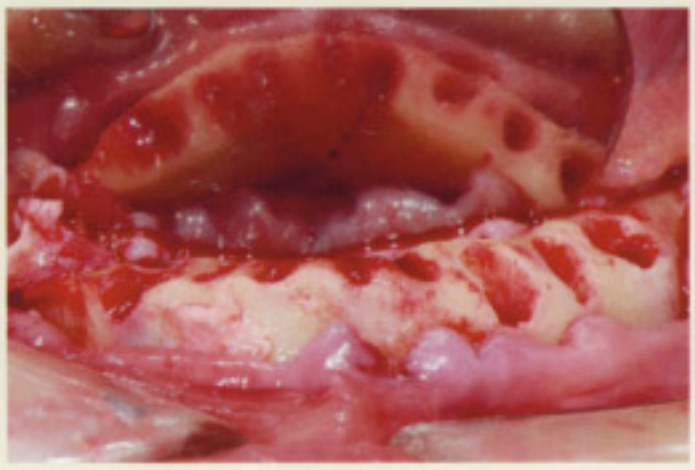

9_

10_

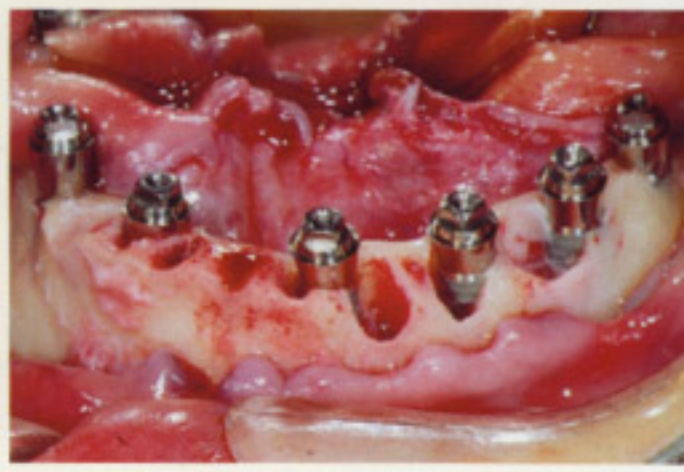

8_Oczyszczenie zębodołów i plastyka wyrostka.
9_Relacja 3D wszczepionych implantów do zębodołów poekstrakcyjnych.
10_Założenie łączników typu MP na implantach Xive.

11_

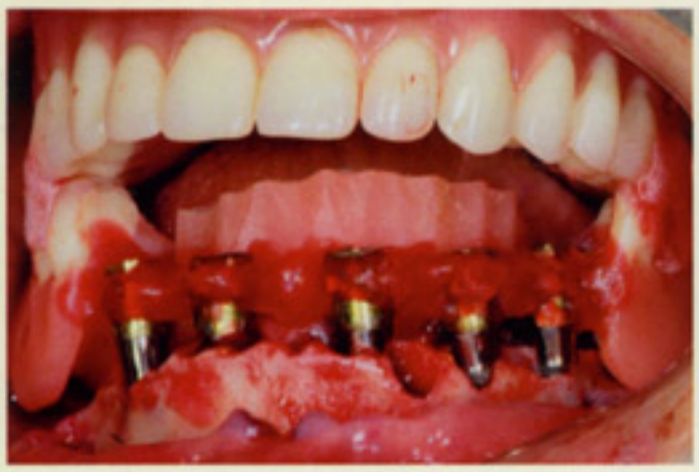

12_

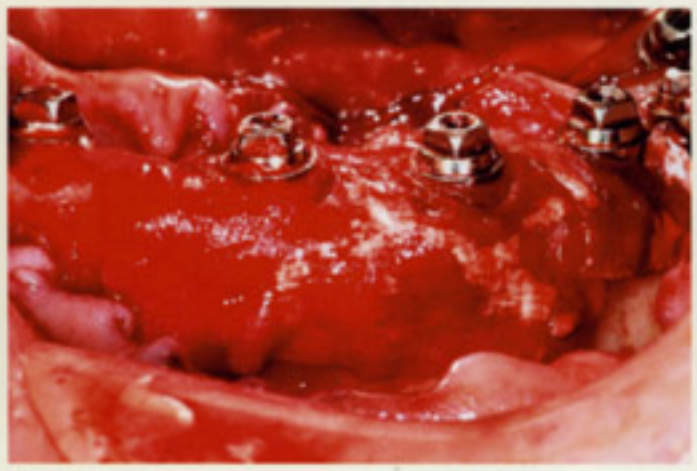

13_

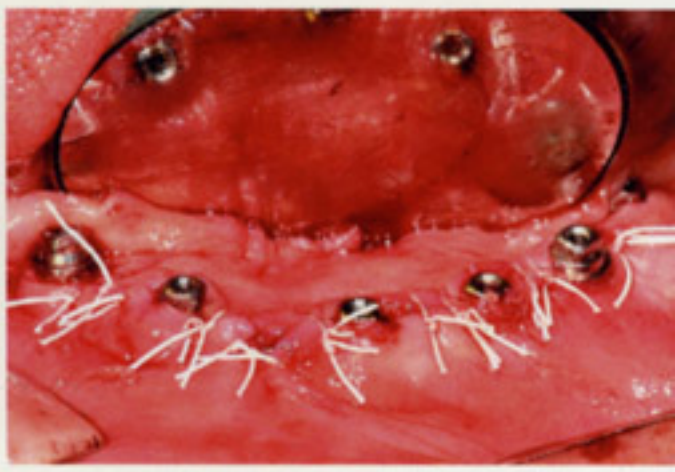

11_Zespolenie transferów wyciskowych szybkopolimerem akrylanowym (GC Pattern Resin) w relacji zwarciowej do wcześniej przygotowanej akrylowej ustawki zębów bocznych.
12_Założenie błon zaporowych.
13_Obszycie łączników MP (Gore-tex 5,0).

Zastosowano zęby standardowe kompozytowe. W konstrukcji tymczasowej nie wykonano przęseł mostu w kierunku dystalnym celem wykluczenia sił działających nie osiowo na wszczepione implanty.
Po 6 miesiącach od wykonania zabiegu wykonano nowe uzupełnienie protetyczne w żuchwie w postaci mostu przykręcanego. Konstrukcja została oparta na 6 łącznikach MP z czego tylko 2 wymieniono ze względów estetycznych na nowe o innej wysokości przezdziąsłowej. Celem uzyskania maksymalnej pasywności połączenia pomiędzy strukturą mostu i implantami dokonano wewnątrzustnego zespolenia cementem kompozytowym struktury mostu z tulejami tytanowymi. Metalowa struktura została olicowana materiałem kompozytowym: różowym i dobranym w kolorze zębów. Zadbano w dokładne funkcyjne ukształtowanie materiałem kompozytowym okolicy dośluzówkowej mostu.
W szczęce wykonano protezę całkowitą z biofunkcyjnie ukształtowanym pobrzeżem, zębami kompozytowymi i wzmocnieniem siatką złota. Uzyskany efekt funkcjonalno-estetyczny terapii spełnił w pełni oczekiwania pacjentki.

PODSUMOWANIE

Natychmiastowa implantacja i natychmiastowe obciążenie implantów są z powodzeniem stosowane u pacjentów o optymalnych warunkach anatomiczno–klinicznych. Warunkiem jest oczywiście osiągnięcie stabilizacji pierwotnej, zastosowanie odpowiednich implantów i odpowiednio dobrane procedury protetyczne. Szczegółowe badanie kliniczne stanowi pierwszą część procesu leczenia po którym powinno być przeprowadzone trójwymiarowe obrazowanie diagnostyczne. Jego celem jest nie tylko dokładna ocena objętości i gęstości dostępnej kości ale także wirtualne umiejscowienie implantów w widoku 3D aby mieć pewność uzyskania doskonałego rezultatu estetyczno-funkcjonalnego, który może być odtworzony w rzeczywistych warunkach szczęki lub żuchwy pacjenta.

PIŚMIENNICTWO

1. Biologically driven prosthetic options in implant dentistry.
Touati B
Prect Proced Aesthet. Dent.2004 Aug; 16 (7) 517-20
2. Immediate definitive CAD/CAM restoration of a non-submarged implant.
Griffin ID. IR
Compend Contin Educ. Dent. 2005, Feb; 26 (2) 1176-118
3. Achiening implant success through prosthetic design. Interview.
Casellini RG
Dent, Implantol Update 2004 Nov; 15 (11) 81-5
4. Flapless implant surgery – review of the lierature and report of 2 cases with computer–guided surgical approach.
Azari A, Nikzad S
J. Oral Maxillofac. Surg. 2008 May. 66 (5) 1015-21
5. A novel stereolithographic surgical guide template for planing treatment involving a mandibular dental implant.
Nikzad S, Azari A
J oral maxillofac. Surg. 2008, Jul, 66 (7) 1446-54

14_

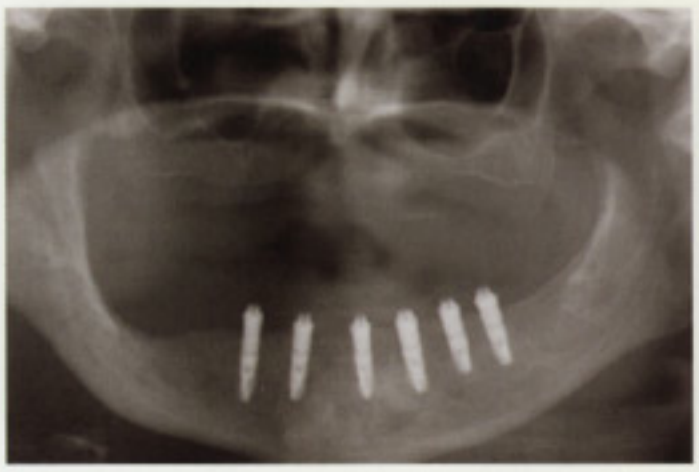

15_

16_

14_Zdjęcie pantomograficzne po wszczepieniu 6 implantów Xive.
15_Zespolone transfery wyciskowe z ustawką akrylową zębów dolnych z dokręconymi analogami łączników MP.
16_Przeniesienie położenia śródzabiegowego łączników MP na model roboczy z zachowaniem wcześniej ustalonej relacji zwarciowej.

17_

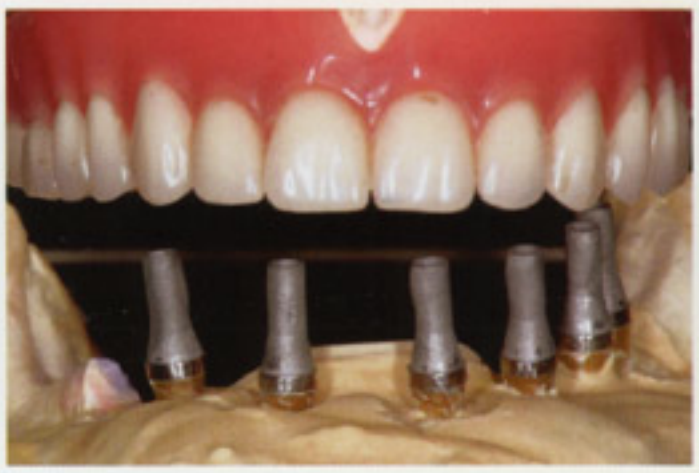

18_

19_

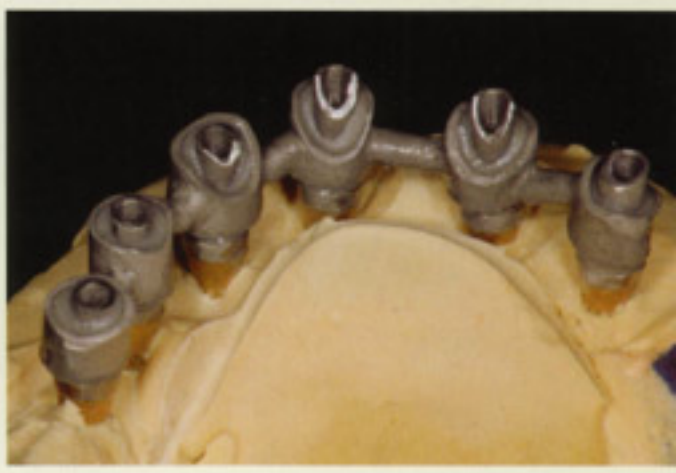

17_Wcześniej odlane tuleje systemowe przykręcone do analogów łączników MP.
18_Wcześniej przygotowana struktura metalowa mostu w postaci tulei wtórnych z "wąsami" po dopasowaniu do tulei systemowych i zespawaniu z zastosowaniem lasera.
19_Klejenie tulej systemowych i tulej wtórnych klejem kompozytowym (Rely X U100) na modelu roboczym.

20_

21_

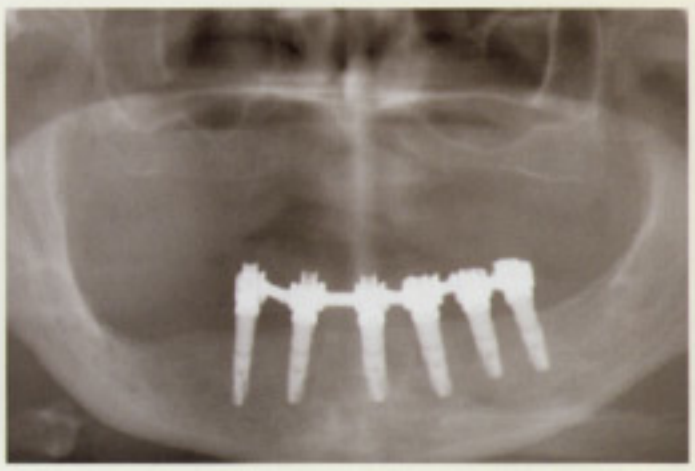

22_

20_Proteza całkowita górna i most kompozytowy wzmocniony strukturą metalową na 6 implantach zdjęcie wewnątrzustne po 24 godzinach od zabiegu.
21_Ocena radiologiczna wszczepionych implantów i struktury mostu po 24 godzinach od zabiegu.
22_Transfery wyciskowe systemu Xive przykręcone do implantów przed pobraniem wycisku - po 6 miesiącach od zabiegu.

23_

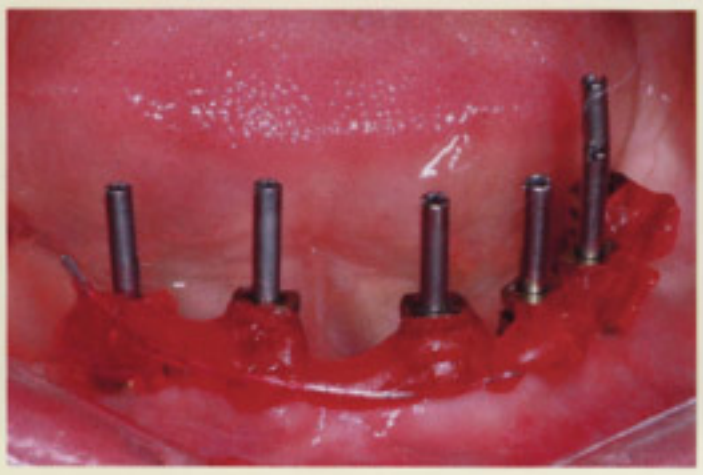

24_

25_

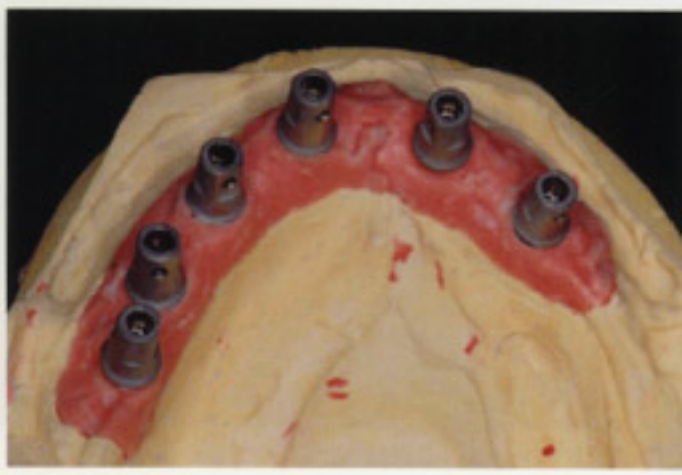

23_Zespolenie transferów wyciskowych szybkopolimerem akrylanowym (GC Pattern Resin).
24_Wycisk od strony dośluzówkowej po usunięciu z jamy ustnej.
25_Tuleje tytanowe przygotowane poprzez proces piaskowania przykręcone do łączników MP.

26_

27_

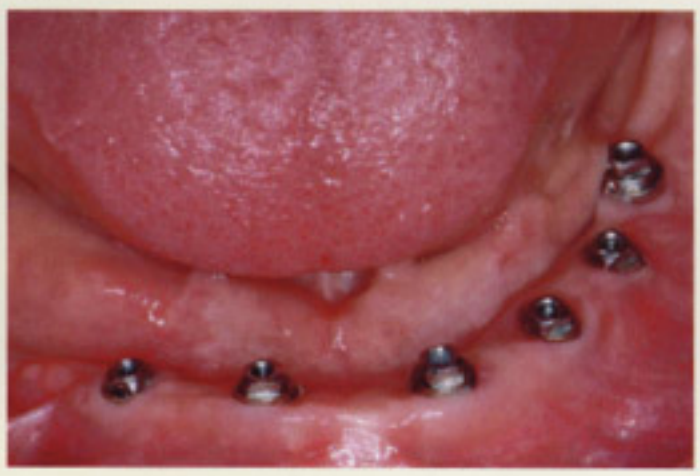

28_

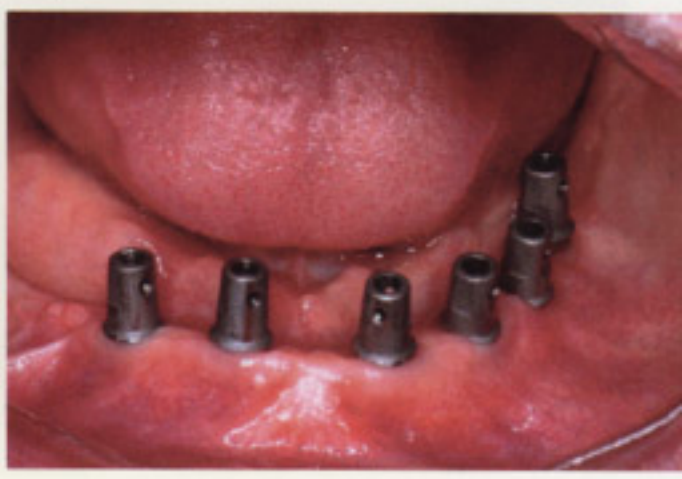

26_Tuleje tytanowe w relacji do metalowej struktury mostu – widok od strony okluzyjnej.
27_Zdjęcie wewnątrzustne - łączniki MP na implantach.
28_Tuleje tytanowe na łącznikach MP wewnątrzustnie.

29_

30_

31_

29_Zespolenie cementem kompozytowym (Rely X U 100 - 3M ESPE) mostu z tulejami tytanowymi celem uzyskania maksymalnej pasywności interfejsu implant–łącznik.
30_Ponowna rejestracja zwarcia z zastosowaniem indeksu silikonowego.
31_Wewnątrzustne ostrzyknięcie struktury mostu połączonej z tulejami tytanowymi za pomocą masy polieterowej (Impregum 3M ESPE).

32_

33_

34_

32_Ostateczny most przykręcony na 6 implantach Xive – płaszczyzna okluzyjna.
33_Most na implantach w żuchwie – od strony wargowo-policzkowej (olicowanie wykonane z materiału Gradia GC).
34_Proteza całkowita górna (zęby kompozytowe, wzmocnienie siatką złota) i dolny most na implantach w okluzji centalnej.

35_

36_

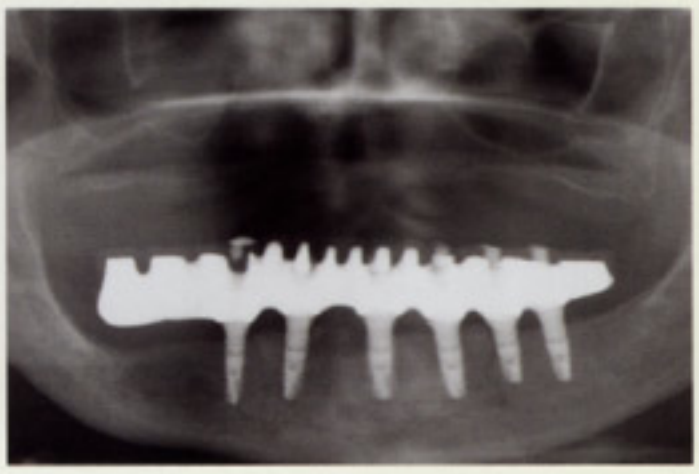

35_Zdjęcie zewnątrzustne pacjentki po zakończonym leczeniu implanto-protetycznym.
36_Ocena radiologiczna po zakończonym leczeniu pacjentki (pantomogram).

6. Treatment outcome of imediately loaded implants installed in edentulous jaws following computer-assisted virtual treatment planning and flapless surgery.
Kamiyana A, Klinge B, Hultin M
Clin. Oral Implants Res. 2008, Jul 19 (7) 677-85
7. Computer-aided dental implant planning.
Spector L
Dent. Clin North Am. 2008 Oct., 52 (4) 761-75
9. Ridge alterations following implant placement in fresh extraction sockets.
Araujo MG, Sekekava F, Wennstrom JL, Lindhe J
J. Clin Periodontol 2005; 32: 645-652

Autorzy dziękują Panu Jackowi Oksińskiemu z Laboratorium Protetycznego „Techdent" w Warszawie za profesjonalne wykonanie części technicznej pracy.

(z lewej do prawej)
Dr Agnieszka Laskus-Perendyk, *Warszawa*
Dr Jerzy Perendyk, *Warszawa*